



Cranio-maxillofacial

# Implant Directions®

Vol.15 N° 3

Juni 2021

Deutsche Ausgabe



FALLBEISPIEL:  
ZAHNIMPLANTATE IN PARODONTAL BETROFFENEN KNOCHENBEREICHEN:  
DIE TECHNOLOGIE DES STRATEGIC IMPLANT® VERÄNDERT DEN  
FACHARTZSTANDARD IM BEREICH DER ORALEN IMPLANTOLOGIE  
G. HUBER, O. SIPIC, S. IHDE

ISSN 1864-1199 / e-ISSN 1864-1237

# OFFPRINT

## Editorial board

### Managing editor

Dr. Łukas Pałka  
regmed.klinika@gmail.com

Dr. Vivek Gaur  
drvivekgaur@yahoo.co.in

### Coordinating editor

Joanna Dołbaczuk  
j.dolbaczuk@gmail.com

### Editorial board (in alphabetic order)

Dr. Muhammad Alobayat, Palestine  
Dr. Pablo Diaz, Ecuador  
Dr. Anita Doshi, India  
Dr. Marcos Daniel Gonzales, Colombia  
Dr. Georg Huber, Germany  
Prof. Dr. Vitomir S. Konstantinovic, Serbia  
Dr. Alexander Lazarov, Bulgaria  
Dr. Igor Lell, Germany  
Dr. Valeri Lysenko, Ukraine  
Dr. Werner Mander, Spain  
Dr. Juri Mitrushenkov, Russia  
Dr. Mahendra Perumal, India  
Dr. Andrii Shmojlov, Russia  
Prof. Dr. Jan Vares, Ukraine

### Evidence reports and Critical Appraisals

IF Research & Evidence Dept.

### Annual Subscription

Euro 2.800

### Copyright

Copyright ©2006 - 2021 by  
International Implant Foundation  
DE- 80802 Munich / Germany  
www.implantfoundation.org

### Contact

publishing@implantfoundation.org

### CMF.Impl.dir.

ISSN 1864-1199  
e-ISSN 1864-1237

## Disclaimer

### Hazards

Great care has been taken to maintain the accuracy of the information contained in this publication. However, the publisher and/or the distributor and/or the editors and/or the authors cannot be held responsible for errors or any consequences arising from the use of the information contained in this publication. The statements or opinions contained in editorials and articles in this publication are solely those of the authors thereof and not of the publisher, and/or the distributor, and/or the IIF.

The products, procedures and therapies described in this work are hazardous and are therefore only to be applied by certified and trained medical professionals in environment specially designed for such procedures. No suggested test or procedure should be carried out unless, in the user's professional judgment, its risk is justified. Whoever applies products, procedures and therapies shown or described in this publication will do this at their own risk. Because of rapid advances in the medical science, IF recommends that independent verification of diagnosis, therapies, drugs, dosages and operation methods should be made before any action is taken.

Although all advertising material which may be inserted into the work is expected to conform to ethical (medical) standards, inclusion in this publication does not constitute a guarantee or endorsement by the publisher regarding quality or value of such product or of the claims made of it by its manufacturer.

### Legal restrictions

This work was produced by IF Publishing, Munich, Germany. All rights reserved by IF Publishing. This publication including all parts thereof, is legally protected by copyright. Any use, exploitation or commercialization outside the narrow limits set forth by copyright legislation and the restrictions on use laid out below, without the publisher's consent, is illegal and liable to prosecution. This applies in particular to photostat reproduction, copying, scanning or duplication of any kind, translation, preparation of microfilms, electronic data processing, and storage such as making this publication available on Intranet or Internet.

Some of the products, names, instruments, treatments, logos, designs, etc. referred to in this publication are also protected by patents and trademarks or by other intellectual property protection laws (eg. «IF», «IIF» and the IF-Logo) are registered trademarks even though specific reference to this fact is not always made in the text.

Therefore, the appearance of a name, instrument, etc. without designation as proprietary is not to be construed as a representation by publisher that it is in the public domain.

Institutions' subscriptions allow to reproduce tables of content or prepare lists of Articles including abstracts for internal circulation within the institutions concerned. Permission of the publisher is required for all other derivative works, including compilations and translations. Permission of the publisher is required to store or use electronically any material contained in this journal, including any article or part of an article. For inquiries contact the publisher at the address indicated.



## Zahnimplantate in parodontal betroffenen Knochenbereichen: Die Technologie des Strategic Implant<sup>®</sup> verändert den Facharzt- standard im Bereich der oralen Implantologie

### Autoren

Dr. Georg Huber<sup>1</sup>

Prof. Olga Sipic<sup>2,3</sup>

Prof. Dr. Stefan Ihde<sup>2,3</sup>

### Schlüsselwörter

Sofortige funktionelle Belastung, Strategic Implant<sup>®</sup>, Sinuslift, parodontal betroffene Weichteile, apikale Ostitis, Knochenheilung

### So zitieren Sie diesen Artikel

Huber G., Sipic O., Ihde S.

Zahnimplantate in parodontal betroffenen Knochenbereichen: Die Technologie des Strategic Implant<sup>®</sup> verändert den Facharztstandard im Bereich der oralen Implantologie

CMF Impl Dir 2021; 15: 190 - 201

---

<sup>1</sup> Fischerei 23, DE-84130 Dingolfing; info@dr-huber.de

<sup>2</sup> Evidence and Research Department, International Implant Foundation, Leopoldstr. 116, 80802 München, Germany; olja.sipic@gmail.com

<sup>3</sup> Prosthetic Dept. Jaipur Dental College, Maharaj Vinayak Global University, Jaipur, Rajasthan, India

## Abstrakt

Bei Anwendung der Technologie des Strategic Implant® gehören Knochenaufbau und Einheiten nicht mehr zum Behandlungsplan für dentale Implantate. Wie dieser Artikel zeigt, sind Knochenaugmentationen, Sinuslifts und Wartezeiten für die Behandlung von Zahnimplantaten und die Versorgung mit festsitzenden Zähnen, Kronen und Brücken nicht erforderlich, solange kortikal verankerte Implantatdesigns mit polierten enossalen Oberflächen verwendet werden. Auch parodontal befallene Weichteile und aktive peri-apikale Prozesse stellen kein Hindernis für die Sofortimplantation und die Sofortversorgung mit dem Strategic Implant® dar.

## Einführung

Im Bereich der konventionellen dentalen Implantologie muss die Behandlung parodontaler Infektionen vor der Implantation erfolgen. Dies führt zu der paradoxen Situation, dass entweder vor der Implantation eine vollständige Parodontalbehandlung durchgeführt werden muss, oder dass alle Zähne deutlich vor der Implantation entfernt werden müssen. Die Zähne werden sodann durch eine Interimsprothese ersetzt. Dies verlängert die Gesamtbehandlungszeit und erhöht die Kosten. Beide Umstände verringern die Wahrscheinlichkeit, dass sich der Patient für Implantate entscheidet.

Aktuell erschienene und bestätigte Studien haben gezeigt, dass die Technologie des Strategic Implant® nicht nur keine Tendenz zur Entwick-

lung einer Periimplantitis zeigt, sondern dass sie auch bei vorliegender parodontaler Entzündung ein schnelles Vorgehen bei der Behandlung ermöglicht: Zähne und parodontal befallene Zahnfleischanteile werden erst unmittelbar vor der Implantation entfernt. Die Implantate werden sodann eingesetzt und anschließend kommt ein Sofortbelastungsprotokoll zur Anwendung. Durch den Prothetiker wird eine für die Sofortbelastung der Implantate geeignete, spezielle Okklusions- und Mastikationsmorphologie der Kauflächen im Munde eingestellt. Dies ist notwendig, um die auf den Knochen (über die kraftübertragenden Flächen der Implantate) einwirkenden Kräfte wirksam zu kontrollieren.

In diesem Artikel werden die Möglichkeiten der Technologie des Strategic Implant® und die Unterschiede zwischen herkömmlichen Zahnimplantaten an vier klinischen Fällen aufgezeigt.

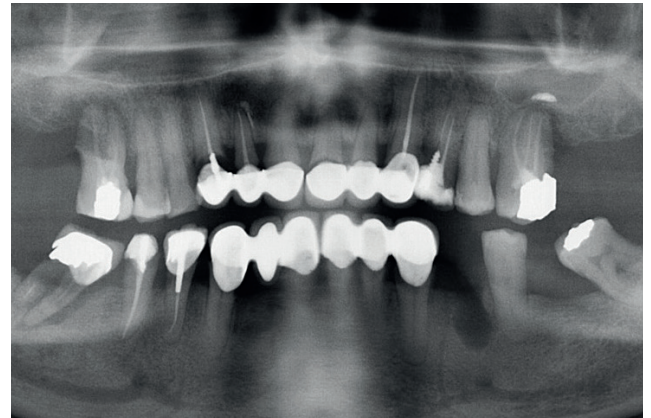## Falldarstellungen

### Fall 1

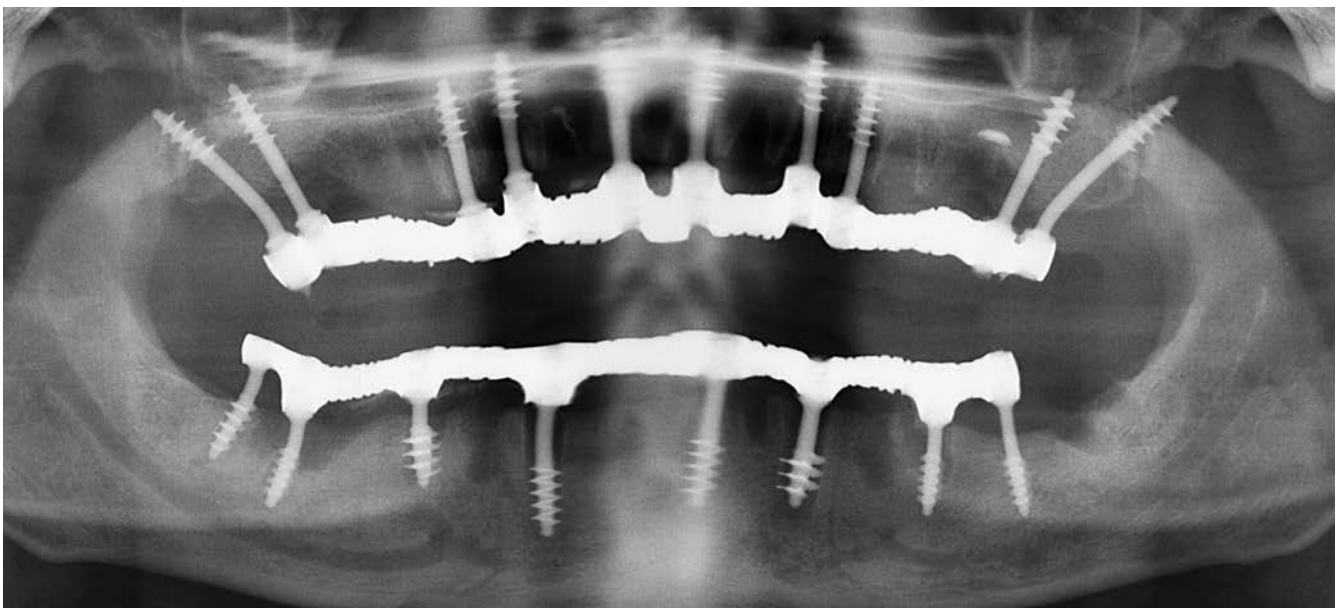
Ein 54-jähriger männlicher Patient, Raucher, wünschte eine umfassende Behandlung seines Kieferzustands. Der behandelnde Zahnarzt empfahl die Entfernung aller Zähne aufgrund ihrer parodontalen Beteiligung, der Beweglichkeit zahlreicher Zähne, wegen der immer wiederkehrenden Infektionen und im Hinblick auf die zu erwartende verkürzte Lebensdauer der Zähne, Abb.1.

Wir informierten den Patienten auch dahingehend, dass Reparaturen an verschiedenen

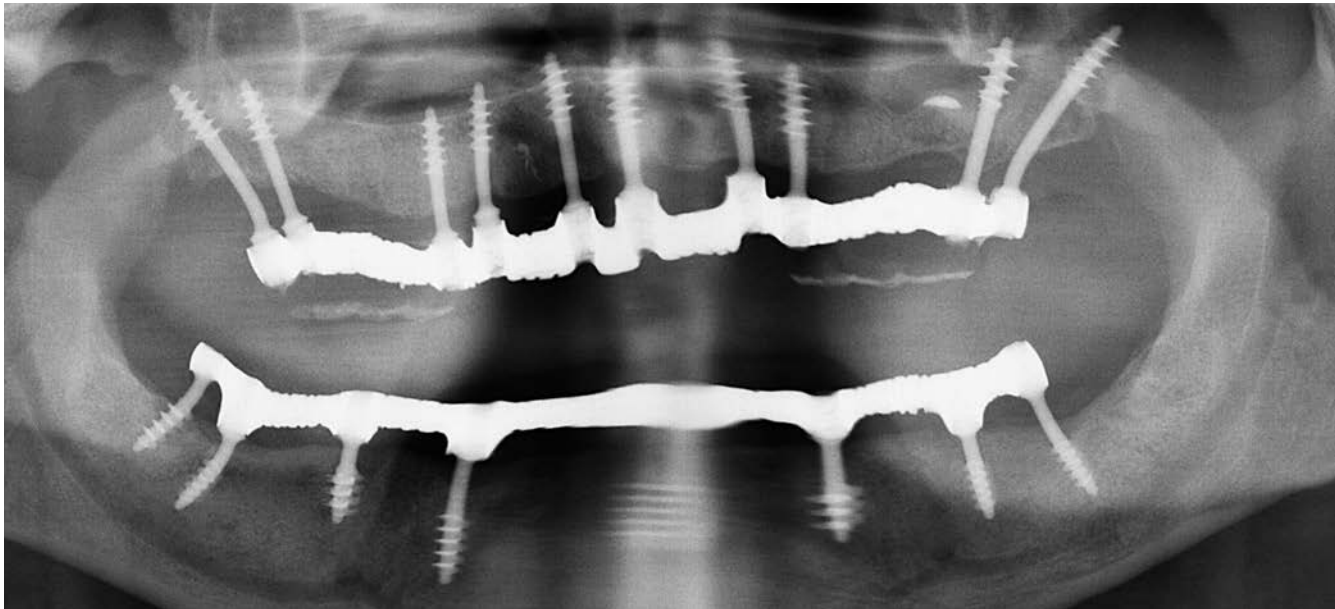
Einzelzähnen die Kaumöglichkeiten insgesamt nicht zu verbessern vermögen. Beim ersten Behandlungstermin wurden, nachdem alle Zähne extrahiert worden waren, zehn kortikal verankerte Implantate im Oberkiefer und acht kortikal verankerte Implantate im Unterkiefer eingesetzt. Auf den nachfolgend erstellten Panoramabildern, die während der 3-Monats-Kontrolle sowie während der 7-Jahres-Kontrolle aufgenommen wurden, ist eine ereignislose Heilung zu sehen, Abb. 2 und 3. Es hat sich eine stabile Linie der 1. Kortikalis etabliert, und es fehlen jegliche Anzeichen einer Periimplantitis oder von Knochenabbau überhaupt.



**Abb. 1** Präoperatives Panoramabild mit generalisierter Parodontitis und Knochenverlust an allen Zähnen, sowie tiefen endo-perio-Läsionen an mehreren Zähnen.



**Abb. 2** Das nach 3 Monaten aufgenommene Panoramabild zeigt, dass alle Zähne extrahiert wurden und dass einige der Implantate in den Extraktionsalveolen (z.B. in den Regionen 47 und 25) und andere in ausgeheilten Knochen eingebracht wurden.

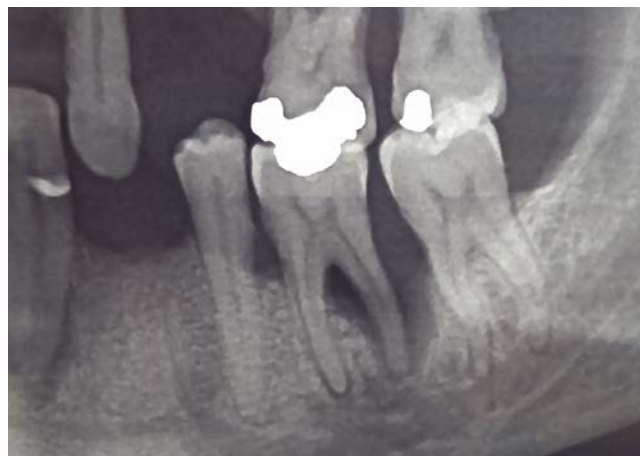

**Abb. 3** Das 7 Jahre nach der Behandlung aufgenommene Panoramabild zeigt eine komplikationslose Heilung, das völlige Fehlen von Infektionen und die Bildung einer durchgehenden Knochenlinie der 1. Kortikalis. Es zeigt sich nirgendwo kraterförmiger Knochenverlust. Vielmehr fällt auf, dass sich alle vorbestehenden Knochenkrater (z.B. an parodontal involvierten Zähnen) **von alleine wieder aufgefüllt haben, unabhängig von der Implantatinserktion**. Das tief in eine parodontal befallene Stelle (in die 2. Kortikalis) eingebrachte Implantat 47 ist nun, nach 7 Jahren, wieder von gesundem Knochen umgeben.

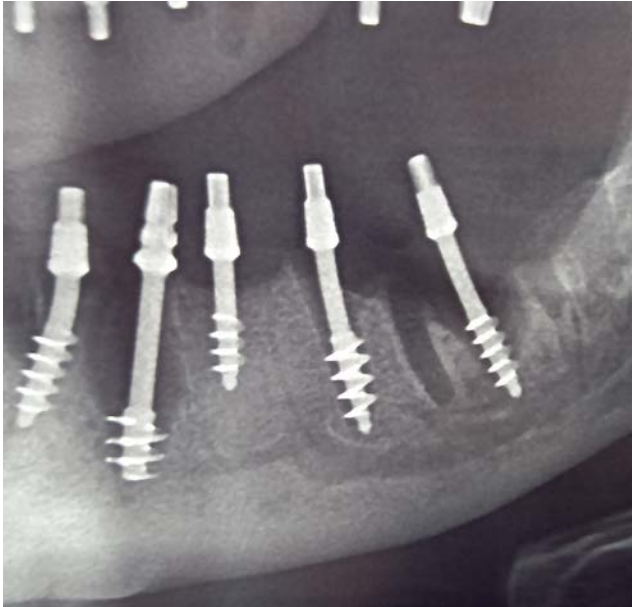
## Fall 2

Ein 53-jähriger Patient, Raucher, verlangte die Versorgung beider Kiefer mit Brücken auf Implantaten in einem Sofortbelastungsverfahren. Das präoperative Bild (Abb. 4) zeigte tiefe Taschen, Elongationen und ansonsten generalisierten Knochenverlust. Alle Zähne wurden extrahiert und durch Implantate ersetzt, wobei die Technologie des Strategic Implant® verwendet wurde, Abb. 5.

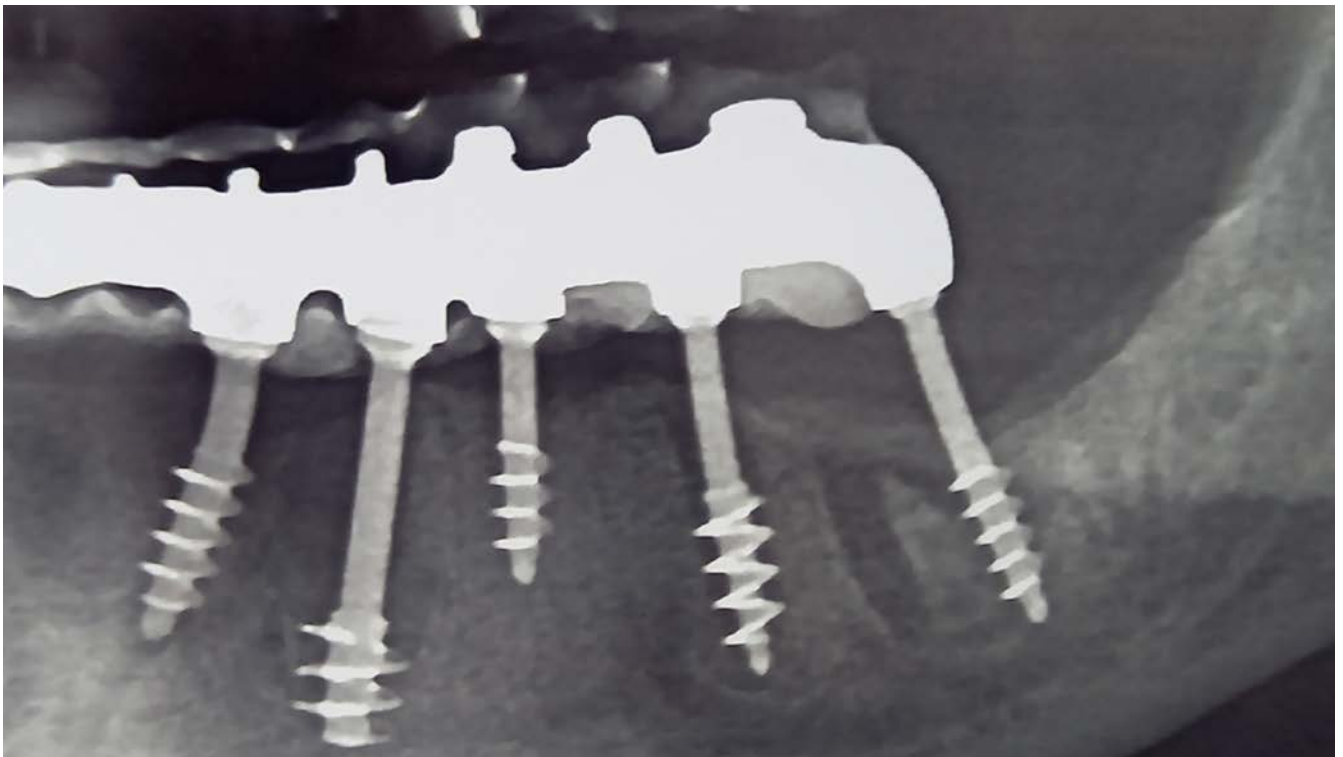
Drei Monate später, während der 2. klinischen und radiologischen Kontrolle, schienen die Knochenstellen ereignislos zu heilen (Abb. 6 und 7).



**Abb. 4** Ausschnitt der präoperativen Panoramabilder vom linken Unterkiefer des Patienten. 34 und 36 fehlen, 35 hatte sich nach distal bewegt. 37 zeigt eine ausgeprägte parodontale Beteiligung an der distalen Wurzel. 33 zeigt eine große Transluzenz im Wurzelbereich, die auf eine chronische periapikale Infektion hinweist.



**Abb. 5** Postoperativer Ausschnitt des Kontroll-Panoramabildes mit Darstellung des linken unteren Unterkiefers. Ein Strategic Implant<sup>®</sup> wurde in den tiefsten Abschnitt des Parodontaldefekts der distalen Wurzel von Zahn 37 inseriert. Im Bereich 38 wurde kein Implantat gesetzt. Ein Implantat mit großem Durchmesser (BCS 4.6 23) wurde teilweise apikal der periapikalen Knochenauflösung 33 gesetzt.

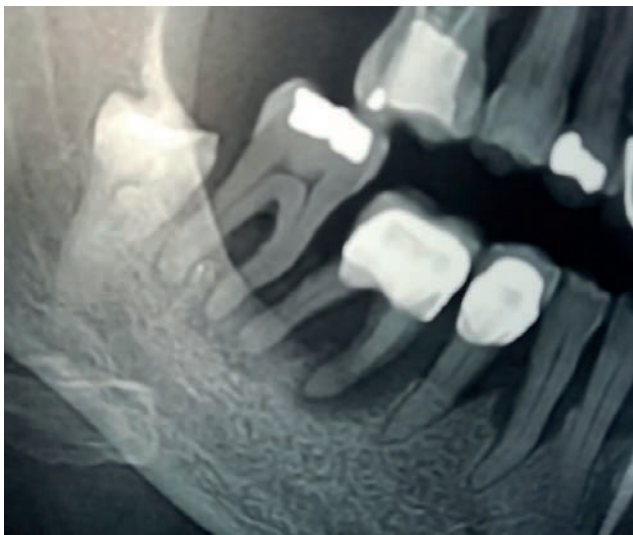


**Abb. 6** Während der 3-Monats-Kontrolle wurde dieses Bild aufgenommen: Alle Defekte im Knochen heilen ereignislos ab und beginnen zu mineralisieren. Der Knochen wächst direkt an die Implantatoberfläche heran.

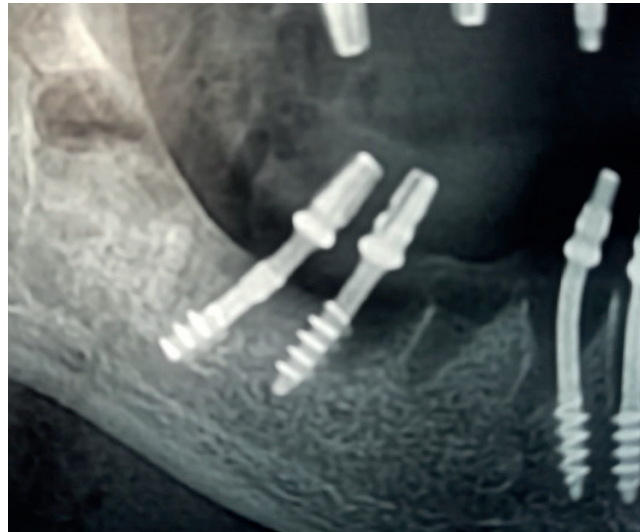### Fall 3

Der in Fall 3 gezeigte Patient war 60 Jahre alt und hatte eine starke parodontale Beteiligung mit teilweise bis zur Wurzelspitze reichenden Taschen. Alle Zähne, inkl. ein verlagerter Zahn 48, wurden entfernt und in der gleichen Behandlungssitzung wurden im Ober- und Unterkiefer Implantate für zirkuläre Brücken eingesetzt.

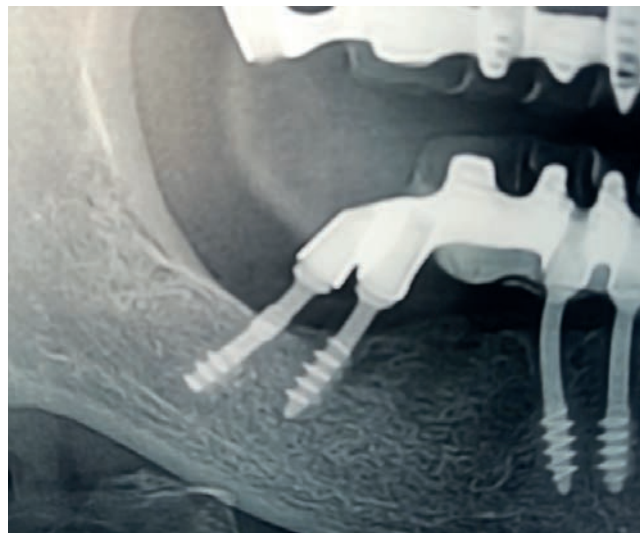Nach zwei Jahre wurde der Patient radiologisch kontrolliert. Hierbei zeigte sich eine komplikationslose Situation. Neuer Knochen war entlang der Implantate vertikal nach oben gewachsen.



**Abb. 7** Panoramaansicht des rechten unteren Unterkiefersegments mit retiniertem Zahn 48 und Zähnen 47, 46, 45, die alle eine ausgeprägte parodontale Schädigung aufweisen. Auch Zahn 44 zeigt fortgeschrittenen Knochenverlust.



**Abb. 8** Drei Monate postoperativ lässt sich bereits erkennen, dass alle Extraktionsalveolen in der Heilung begriffen sind: sie erscheinen kleiner und ihr knöcherner Inhalt zeigt bereits gute Mineralisation.

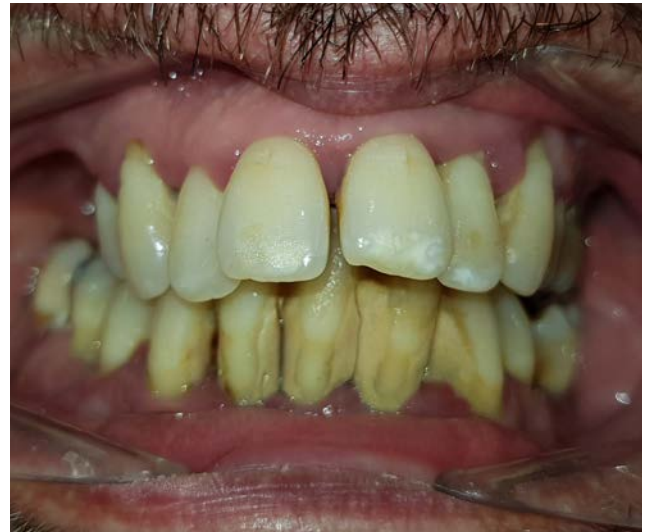

**Abb. 9** Nach zwei Jahren hat sich im rechten Unterkiefer eine neue krestale Knochenlinie gebildet und die ehemaligen Extraktionsalveolen und Taschendefekte haben sich fast komplett eingeebnet.

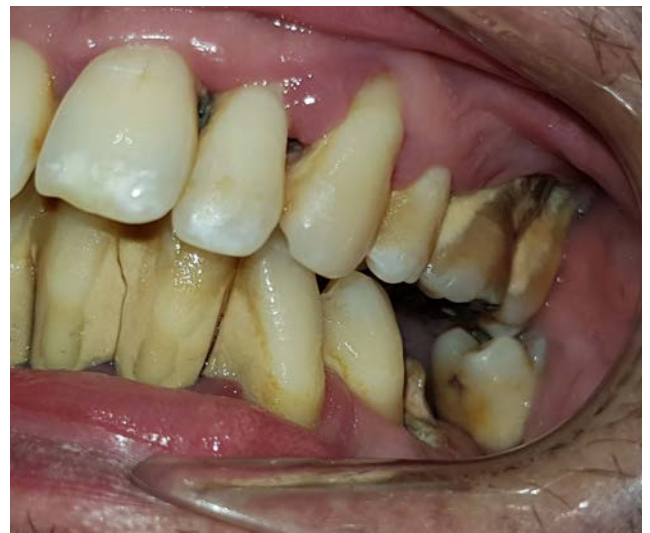

#### Fall 4

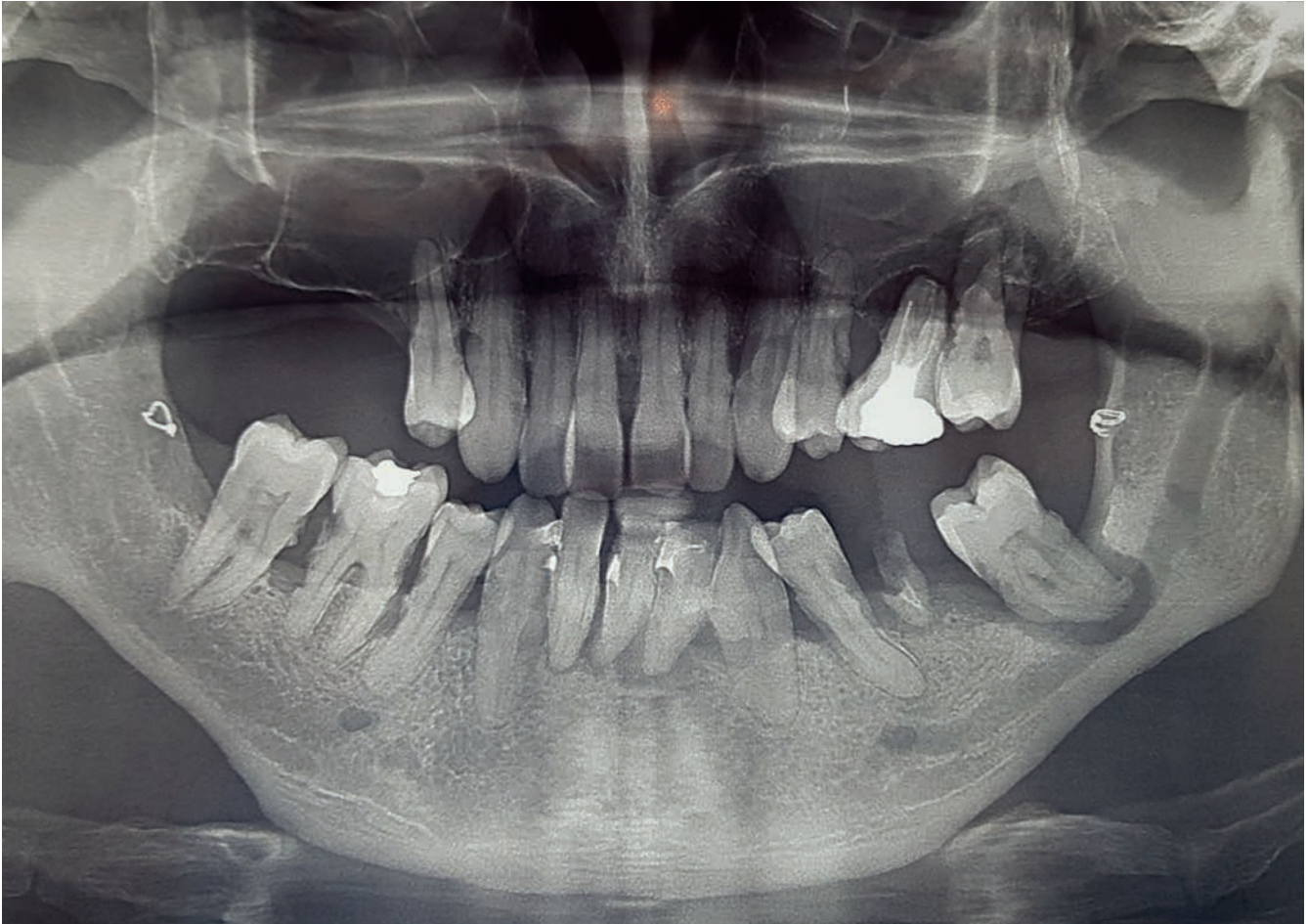Ein 43-jähriger Patient, starker Raucher, wurde im Ober- und Unterkiefer mit der Strategic Implant® Technologie behandelt. Im Bereich 37 wurde der parodontal schwer betroffene Zahn 37 unmittelbar vor der Implantation entfernt. Die starke parodontale Beteiligung um diesen Zahn hatte in dieser Region fast keinen Knochen zurückgelassen. Dennoch war in dieser Region eine Implantatinserterion notwendig, da der Bereich des 2. unteren Molaren eine strategische Position ist. Aufgrund der geringen Primärstabilität wurde das zunächst eingesetzte Implantat jedoch direkt nach der postoperativen Abformung entfernt und erst wenige Minuten vor der Zementierung der fertigen Brücke wieder eingesetzt. Abb. 10 zeigt das postoperative Kontrollröntgenbild. Das Implantat 37 wurde also nach der Abformung sicherheitshalber entfernt und es ist daher auf diesem Bild nicht sichtbar. Die Abbildung 11 wurde während der 8-Monats-Kontrolle aufgenommen. Der Bereich 37 befindet sich in einer fortgeschrittenen Phase der Knochenheilung und zwar ohne jegliche Augmentation.



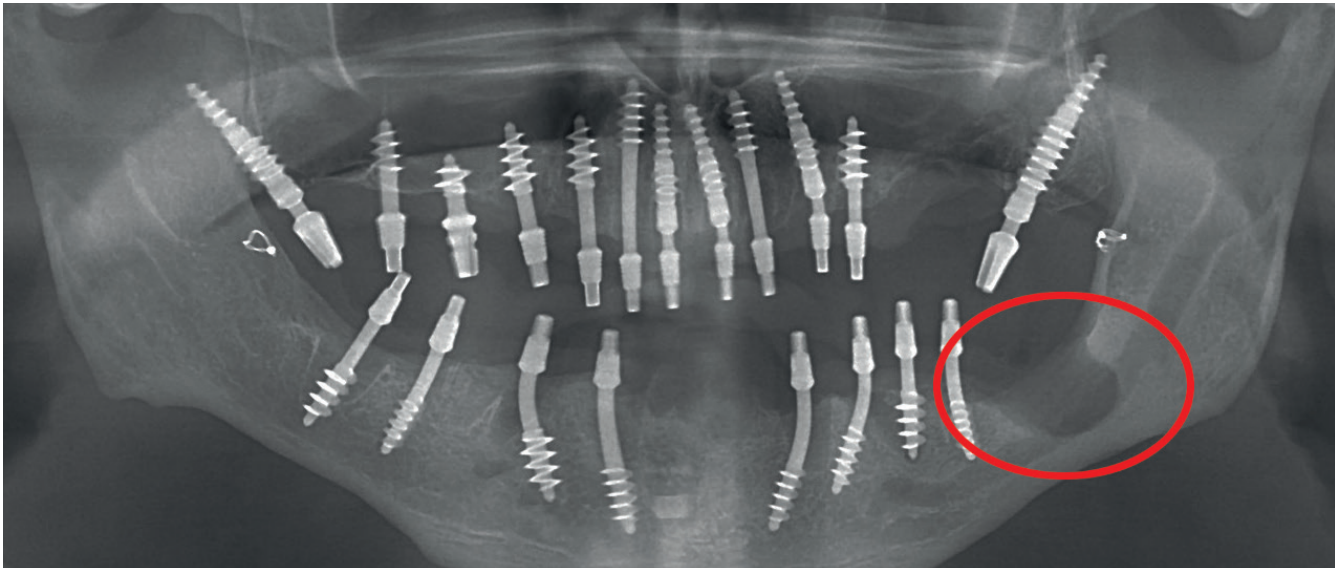
**Abb. 10** Präoperative klinische Ansicht des Patienten. Schwere parodontale Beteiligung in den distalen Zonen. Massive Ansammlung von Zahnstein in beiden Kiefern.



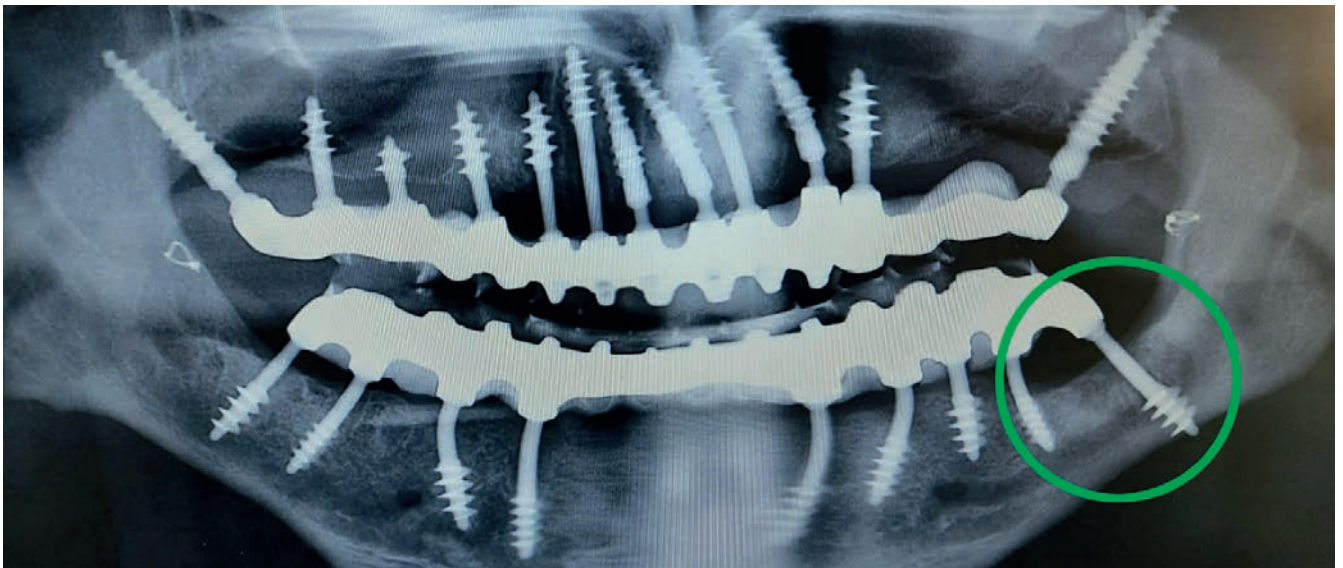
**Abb. 11** zeigt den starken parodontalen Befall im distalen Teil beider Kiefer.



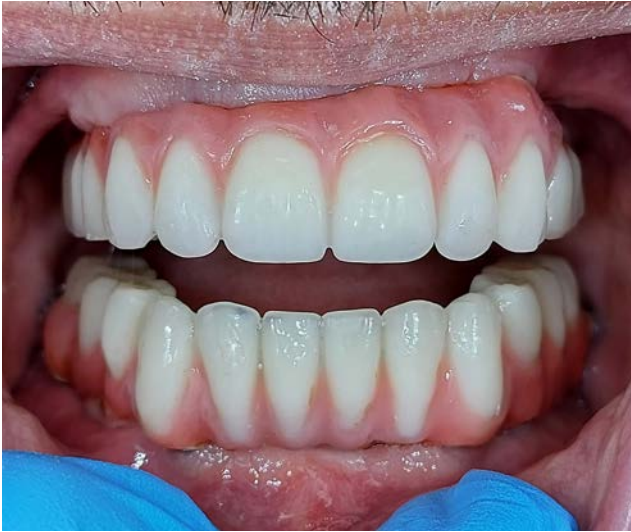**Fig. 12** Postoperativer Panoramaüberblick: Schwere parodontale Beteiligung und massiver Knochenverlust in beiden Kiefern.



**Abb. 13** Postoperative Panoramaaufnahme: Das in Region 37 eingesetzte Implantat war aufgrund fehlenden Knochens nicht stabil. Es wurde nach der Abformung entfernt. Alle Implantate wurden direkt nach Entfernung aller Zähne gesetzt (siehe Abb. 10 und 11).



**Abb. 14** Das gereinigte und sterilisierte Implantat für die Region 37 wurde wenige Minuten vor dem Zementieren der Brücke wieder in die Region 37 eingesetzt, womit die Schienung des Implantats gegeben war. Die Abbildung zeigt die Ansicht während der 8-Monats-Kontrolle. Dieses Beispiel zeigt auch, dass eine „Knochenaugmentation“ nicht notwendig ist, wenn adäquate Implantate gewählt werden und dem nativen Knochen an seinem ursprünglichen Platz die Chance gegeben wird, sich zu regenerieren und sich selbst aufzubauen.



**Abb. 15** Acht Monate postoperativ zeigt eine völlig komplikationslose Heilung, klinische Ansicht auch der Weichteile. Beide Kiefer waren mit Metall-Composite-Brücken bestückt worden.

## Ergebnisse der Beobachtungen

In allen hier gezeigten Fällen können wir um das Strategic Implant® herum das gleiche Einheilungsmuster beobachten: Während das Implantat in der 2. Kortikalis verankert ist, heilen die krestalen Knochendefekte von alleine aus (im Sinne einer Knochenneubildung in Extraktionsalveolen bzw. Mineralisierung des Knochens im Bereich der apikalen Granulation). Die Situation ist genau so, als ob keine Implantate in die Alveolen gesetzt worden wären. In ausreichender Höhe bildet sich eine neue krestale Knochenlinie. Ebenso wird sich das Gesamtknochenvolumen nach dem Wolffschen Gesetz anpassen und es sind weder Einflüsse noch Knochenverlust durch Periimplantitis aufgetreten.

## Diskussion

Herkömmliche Zahnimplantate bergen massive designbedingte Nachteile. Simple und direkt wirksame Behandlungen, wie sie in den eingangs genannten Fällen gezeigt werden, sind absolut unmöglich. Die großen Nachteile konventioneller 2-teiliger Implantate sind: Ihre raue Oberfläche führt zwangsläufig zur bakteriellen Besiedlung und nachfolgend zu Knochenverlust entlang der vertikalen Achse des Implantats. Oft beginnt nach 2-3 Jahren eine Periimplantitis. Die großen Implantatdurchmesser ermöglichen die Platzierung nur in ausgewählten Knochenbereichen und ihr 2-teiliges Design (Implantat + Abutment) ermöglicht die Beweglichkeit zwischen den Komponenten und dadurch den submukösen Bakterienaustritt. Dies sind die drei wichtigsten Gründe für das Auftreten der Periimplantitis. Obwohl diese Nachteile in der Fachwelt bekannt sind, werden die herkömmlichen (2-stufigen) Konstruktionen immer noch vorwiegend verwendet und Alternativen sind entweder unbekannt oder sie werden von Praktikern ignoriert. Die hier gezeigten exzellenten Behandlungsfälle sind für Anhänger des 2-Stufen-Konzepts „schwer zu glauben“ oder zumindest „schwer zu verstehen“, da solche Behandlungsabläufe allen vorherrschenden Annahmen widersprechen. In der 2-Phasen-Welt kommt es fast immer zu Knochenverlust entlang der vertikalen Achse der Implantate, während Spezialisten, die in der Technologie des Strategic Implant® geschult wurden, Knochen plötzlich in krestaler Richtung entlang der vertikalen Achse des Implantats „wachsen

lassen". In der konventionellen dentalen Implantologie wird direkt nach der Implantatinsertion die beste Situation und räumliche Beziehung zwischen Implantat und Knochen hergestellt. Von da an wird die Situation des Patienten mitunter immer schlimmer, bis das 2-Stufen-Implantat endgültig versagt. Die Anwender dieser 2-Stufen-Implantate haben diese Situation akzeptiert und begleiten ihre Patienten auf diesem Weg, ohne ihnen wirklich helfen zu können. Die Fachwelt hat es anscheinend auch akzeptiert, dass die Kosten für die Erhaltung von herkömmlichen Implantaten über die Jahre hinweg (gemäß den Statistiken der privaten Krankenversicherungen) weitaus größer sind als die Kosten für die erstmalige Insertion der Implantate.

Sofern die Technologie des Strategic Implant® verwendet wird, kann sich das krestale Knochen-niveau durch funktionsbedingte Reize von selber wieder herstellen wobei weder später Periimplantitis auftritt, noch periapikale oder parodontale Infektionen die Heilungsmöglichkeiten einschränken. Die Menge des Kieferknochens passt sich von selbst der funktionellen Notwendigkeit an. In Extraktionsfällen neigt der Knochen dazu, vertikal entlang des polierten Schafts des Implantats in Richtung des Kieferkamms zu wachsen. Die Abbildungen 12 und 13 zeigen dies am Beispiel des Bereichs des ehemaligen Zahnes 37. Für 2-Stufen-Implantologen ist nun nicht nur ein intensives Neuerlernen ihres Faches erforderlich, sondern auch das Vergessen der alten Regeln und Modalitäten der 2-phasigen Implantologie. Die Technologie des Strategic Implant® unter-

scheidet sich nicht nur ein klein wenig von der konventionellen Implantologie, sondern es liegt ein völlig neues oral-implantologisches Denk-konzept und ein neuer Wissenschaftsbereich vor. 2019 hat die International Implant Foundation (München/Deutschland) ein Konsensusdokument zu diesen Implantaten veröffentlicht, welches die Technologie des Strategic Implant® ganz grundsätzlich von der herkömmlichen Implantologie abgrenzt. Die wissenschaftlichen Publikationen von Lazarov, sowie Pařka & Lazarov (2019) haben ebenfalls deutlich gemacht, dass es heute zwei völlig unterschiedliche „orale Implantologien“ gibt: Die Implantologie, die nach der Methode der Osseointegration arbeitet und die Methode der Osseofixation, die auch **Technologie des Strategic Implant®** genannt wird.

In der "Welt der 2-Phasen-Implantologie" sind praktisch alle marktüblichen Systeme mehr oder weniger funktional gleich, sie weisen nur minimale Unterschiede im Implantatdesign auf. Alle diese Implantate, unabhängig von der Marke, haben so viele Unzulänglichkeiten und Nachteile gemeinsam, dass ihre Anwendungsgebiete heute nur noch sehr eingeschränkt sein können. Nicht überall hat sich dies herumgesprochen, weswegen leider bis heute immer noch exzessive Knochenaufbauten zur Anwendung kommen und eine sehr große Zahl von Implantaten alljährlich der Periimplantitis zum Opfer fallen. Solche Behandlungen entsprechen heute (von einzelnen Indikationen abgesehen) nicht mehr dem aktuellen Stand der Wissenschaft bzw. dem Facharztstandard.

Die Antworten auf die Fragen der Patienten, die eine Behandlung mit oralen Implantaten in Erwägung ziehen, haben sich also spätestens seit 2019 grundlegend geändert und unterliegen auch der ärztlichen Aufklärungspflicht.

**Diese wissenschaftlich fundierten und in der Praxis erprobten Feststellungen haben den heute akzeptablen Facharztstandard in der oralen Implantologie verändert.**

## Zusammenfassung

Die Technologie des Strategic Implant® hat die wesentlichen Nachteile und Probleme der traditionellen Implantologie überwunden:

- Implantate können unmittelbar nach der Zahnextraktion eingesetzt werden und zwar auch in solchen Situationen, in denen periapikale oder parodontale Infektionen im Kausystem vorliegen.
- Implantatbehandlungen werden heute in der Regel in einem Protokoll zur sofortigen funktionellen Belastung durchgeführt, wobei nur solche Implantate zur Anwendung kommen, deren Oberflächen vollständig poliert sind. Damit gehört der Irrglaube, dass nur „spezielle Oberflächen“ der Implantate eine frühzeitige oder sofortige Belastung der Implantate erlauben, endgültig der Vergangenheit an.
- Die Technologie des Strategic Implant® verwendet nur nativen Knochen an seiner ursprünglichen Position zur Fixierung des Implantats. Daher sind exzessive Knochenaugmentationen im Allgemeinen und speziell im Sinuslift-Verfahren heute unnötig.

Literatur ist bei den Autoren erhältlich.