



Cranio-maxillofacial

Implant Directions®

Vol.14 S1

April 2020

Ukrainian Edition



CASE REPORT:

ЛІКУВАННЯ ПАЦІЄНТІВ ІЗ ВЕРТИКАЛЬНОЮ ДИСПРОПОРЦІЄЮ СЕРЕДНЬОЇ ТРЕТИНИ
ОБЛИЧЧЯ: ОРТОГНАТИЧНА ХІРУРГІЯ ЧИ СТРАТЕГІЧНА ІМПЛАНТАЦІЯ?
(ОПИС КЛІНІЧНИХ ВИПАДКІВ)

ІДЕ А., ЧАКРАНАРАЯН А., СІПІЧ О., СОНІ П., ІДЕ С., ВАРЕС Я.

ISSN 1864-1199 / e-ISSN 1864-1237

OFFPRINT



Editorial board

Managing editor

Dr. Łukasz Pałka
regmed.klinika@gmail.com

Dr. Vivek Gaur
drvivekgaur@yahoo.co.in

Coordinating editor

Joanna Dołbaczuk
j.dolbaczuk@gmail.com

Editorial board (in alphabetic order)

Dr. Muhammad Alobayat, Palestine
Dr. Pablo Diaz, Ecuador
Dr. Anita Doshi, India
Dr. Marcos Daniel Gonzales, Colombia
Dr. Georg Huber, Germany
Prof. Dr. Vitomir S. Konstantinovic, Serbia
Dr. Alexander Lazarov, Bulgaria
Dr. Igor Lell, Germany
Dr. Valeri Lysenko, Ukraine
Dr. Werner Mander, Spain
Dr. Juri Mitrushenkov, Russia
Dr. Mahendra Perumal, India
Dr. Andrii Shmojlov, Russia
Dr. Pablo Diaz, Ecuador
Prof. Dr. Jan Vares, Ukraine

Evidence reports and Critical Appraisals

IF Research & Evidence Dept.

Annual Subscription

Euro 2.800

Copyright

Copyright ©2006 - 2020 by
International Implant Foundation
DE- 80802 Munich / Germany
www.implantfoundation.org

Contact

publishing@implantfoundation.org

CMF.Impl.dir.

ISSN 1864-1199
e-ISSN 1864-1237

Disclaimer

Hazards

Great care has been taken to maintain the accuracy of the information contained in this publication. However, the publisher and/or the distributor and/or the editors and/or the authors cannot be held responsible for errors or any consequences arising from the use of the information contained in this publication. The statements or opinions contained in editorials and articles in this publication are solely those of the authors thereof and not of the publisher, and/or the distributor, and/or the IIF.

The products, procedures and therapies described in this work are hazardous and are therefore only to be applied by certified and trained medical professionals in environment specially designed for such procedures. No suggested test or procedure should be carried out unless, in the user's professional judgment, its risk is justified. Whoever applies products, procedures and therapies shown or described in this publication will do this at their own risk. Because of rapid advances in the medical science, IF recommends that independent verification of diagnosis, therapies, drugs, dosages and operation methods should be made before any action is taken.

Although all advertising material which may be inserted into the work is expected to conform to ethical (medical) standards, inclusion in this publication does not constitute a guarantee or endorsement by the publisher regarding quality or value of such product or of the claims made of it by its manufacturer.

Legal restrictions

This work was produced by IF Publishing, Munich, Germany. All rights reserved by IF Publishing. This publication including all parts thereof, is legally protected by copyright. Any use, exploitation or commercialization outside the narrow limits set forth by copyright legislation and the restrictions on use laid out below, without the publisher's consent, is illegal and liable to prosecution. This applies in particular to photostat reproduction, copying, scanning or duplication of any kind, translation, preparation of microfilms, electronic data processing, and storage such as making this publication available on Intranet or Internet.

Some of the products, names, instruments, treatments, logos, designs, etc. referred to in this publication are also protected by patents and trademarks or by other intellectual property protection laws (eg. «IF», «IIF» and the IF-Logo) are registered trademarks even though specific reference to this fact is not always made in the text.

Therefore, the appearance of a name, instrument, etc. without designation as proprietary is not to be construed as a representation by publisher that it is in the public domain.

Institutions' subscriptions allow to reproduce tables of content or prepare lists of Articles including abstracts for internal circulation within the institutions concerned. Permission of the publisher is required for all other derivative works, including compilations and translations. Permission of the publisher is required to store or use electronically any material contained in this journal, including any article or part of an article. For inquiries contact the publisher at the address indicated.



Лікування пацієнтів із вертикальною диспропорцією середньої третини обличчя: ортогнатична хірургія чи стратегічна імплантація? (опис клінічних випадків)



1. Іде А.



2. Чакранараян А.



3. Сіпіч О.



4. Соні П.



5. Іде С.



6. Варес Я.

1. Лікар-стоматолог-ортопед, Міжнародний фонд імплантологів, Голова факультету зубної імплантації 2019 - 2021, Мюнхен, Німеччина, Email: antonina.ihde@gmail.com

2. Фахівець з оральної та щелепно-лицевої хірургії, Стоматологічний центр Індійського військово-морського шпиталю Кальяні, Східне військово-морське командування, Вішакхапатнам, Андхра Прадеш, Індія, Email: ashish.chakranarayana@gmail.com

3. Лікар-імплантолог, Міжнародний фонд імплантологів, відділ доказової медицини та досліджень, Мюнхен, Німеччина, Email: oljasipic@gmail.com

4. Фахівець з ортодонції та дентофациальної ортопедії, Стоматологічний центр Індійського військово-морського шпиталю Кальяні, Східне військово-морське командування, Вішакхапатнам, Андхра Прадеш, Індія, Email: priyavratsoni@gmail.com

5. Лікар-стоматолог-хірург, імплантолог, приватний імплантологічний центр "Сімпладент", Мюнхен, Німеччина; Міжнародний фонд імплантологів, відділ доказової медицини та досліджень, Мюнхен, Німеччина, Email: drsihde@gmail.com

6. Лікар-стоматолог-хірург, д.мед.н, професор, кафедра хірургічної стоматології та ЩЛХ Львівського національного медичного університету імені Данила Галицького, Email: varesdent@ukr.net

Кореспондуючий автор: drsihde@gmail.com

Як цитувати цю статтю

Іде А., Чакранараян А., Сіпіч О., Соні П., Іде С., Варес Я.

Лікування пацієнтів із вертикальною диспропорцією середньої третини обличчя: ортогнатична хірургія чи стратегічна імплантація? (опис клінічних випадків)

CMF Impl Dir 2020; 14 S1: 45 - 60

Вступ. Вертикальна диспропорція середньої третини обличчя (вертикальний верхньощелепний надлишок), який також називають синдромом “довгого обличчя”, - це зубощелепна деформація скелета, що характеризується доліхофациальним зовнішнім виглядом із клінічно неестетичним збільшенням нижньої передньої висоти обличчя та відповідним високим кутом нижньощелепної площини. Інші помітні особливості, які притаманні цьому синдрому, - це незмикання губ, відкритий прикус, надмірна видимість зубів та ясен як під час посмішки (“ясенна” посмішка) так і в спокої, схильність до наявності зубощелепних аномалій класу II за Енглем, скупчення / розходження зубів, опуклий профіль з або без недостатності нижньої щелепи [16]. Оскільки деформація поширюється як на тверді, так і м'які тканини і, як відомо, є пов'язаною з серйозними функціональними проблемами, такими як періодичні ЛОР-інфекції, хропіння, обструктивне апное сну, а також з естетично скомпрометованим довгим обличчям з дуже “ясенною” посмішкою, її лікування є складним і довготривалим [2,6,17].

Зазвичай, ортогнатична хірургія застосовується у лікуванні важких випадків у молодих пацієнтів, у той час як легкі варіанти можуть бути в певній мірі кореговані за допомогою ортодонтичного, протетичного та періодонтального камуфляжу [17]. Поява технології Стратегічної імплантації® відкрила нові можливості в лікуванні

вертикальної диспропорції середньої третини обличчя незалежно від ступеня її важкості. Оскільки вказана технологія передбачає встановлення імплантатів у стійку до резорбції базальну кістку верхньої щелепи з залученням кортикальних пластинок крилоподібного відростка основної кістки, верхньощелепного синуса та dna порожнини носа [12], які є віддаленими від дентоальвеолярної ділянки, видалення значного об'єму кісткової та м'яких тканин для корекції вертикального надлишку верхньощелепної кістки стало реалістичною альтернативою лікування, яка є менш інвазивною, демонструє більш швидкі результати та не має впливу на положення, стабільність та прогноз встановлених імплантатів.

Мета: порівняння клінічної ефективності ортогнатичної хірургії та технології Стратегічної імплантації® для корекції вертикального верхньощелепного надлишку та висвітлення потенціалу та обмежень кожного з методів на прикладі опису та аналізу 2 клінічних випадків. Матеріали і методи. Наше дослідження складалося з опису двох випадків вертикальної диспропорції середньої третини обличчя, один з яких був коригований за допомогою ортогнатичної хірургії, а інший - технології Стратегічної імплантації®. Критеріями оцінювання, що брались до уваги після проведення обох методик операційних втручань були візуальні результати корекції диспропорції середньої третини обличчя і

нижньощелепної недостатності, видимість зубів та ясен у спокої та під час посмішки, хронометраж загального періоду реабілітації пацієнтів та часу, проведеного безпосередньо у стоматологічному кріслі, тривалість больових відчуттів тощо.

Результати дослідження та їх обговорення.

Опис випадку №1. Ортогнатична хірургія.

Пацієнтка С., 16 р. у супроводі батьків звернулася у амбулаторію стоматологічного центру Індійського військово-морського шпиталю Кальяні (Східне військово-морське командування, Вішакхапатнам, Андхра Прадеш, Індія) зі скаргами на неможливість вільного закривання рота і надмірну видимість зубів та ясен під час посмішки. Пацієнтку обстежували клінічно, згодом було зроблено бічну цефалограму та ортопантомограму, проведено ретельний аналіз діагностичних гіпсових моделей щелеп. На підставі клінічного та рентгенологічного обстежень було констатовано наявність опуклого профілю обличчя, незмикання губ, надлишкову видимість зубів та ясен в спокої та посмішці, легке скупчення зубів у нижній дузі, легку протрузію верхніх передніх зубів, зубощелепну аномалію класу II за Енглеєм, скелетний відкритий прикус з вертикальним верхньощелепним надлишком, дистальним положенням нижньої щелепи з загальним збільшенням нижньої передньої висоти обличчя. Запропонований план лікування пацієнтки, який був реалізований у

подальшому, складався з трьох ключових етапів і був наступним:

1. Передопераційний ортодонтичний етап: вирівнювання зубів з допомогою лігатурних брекетів 022 за методикою McLaughlin Bennett & Trevisi тривалістю приблизно 1 рік. Після того, як лігатурний дріт було змінено на 0,017x0,025 SS для обох дуг (рис.1), за допомогою лицевої дуги було проведено необхідні заміри та виготовлено хірургічний шаблон, який буде застосовуватися інтраопераційно для правильного позиціонування щелепних кісток. Характерно, що після кожного ортодонтичного сеансу пацієнтка упродовж приблизно 3 днів скаржилась на біль, що в загальному склало 30 днів за весь період ортодонтичного лікування, а час, проведений у кріслі складав до 6 годин, включаючи зняття встановлених брекетів та розміщення ретейнера.
2. Хірургічний етап: остеотомія верхньої щелепи за Ле Фор 1 з видаленням проміжного кісткового фрагменту висотою ≈ 6 мм та геніопластика нижньої щелепи з метою усунення дефіциту кісткової тканини в ділянці підборіддя. Після відповідного анестезіологічного забезпечення (загальний наркоз), яке вимагало участі анестезіолога та анестезистки, операційне втручання загальною тривалістю 3,5 год було проведене бригадою висококваліфікованих хірургів та медсестер. Фіксація кісткових фрагментів верхньої щелепи була здійснена з

використанням титанових міні-пластин системи 2,0 і монокортикальних гвинтів довжиною 6 мм (рис. 2,3). Загалом хірургічний етап тривав 5 днів, включаючи ушпиталення і виписування з лікарні. В найближчі дні після операції пацієнтка скаржилась на біль у верхній та нижній щелепах, неможливість вживання їжі, проведення гігієнічних процедур ротової порожнини. У післяопераційному періоді призначались знеболююча, протинабрякова, протизапальна та антибіотикотерапія.

3. Післяопераційний ортодонтичний етап: пацієнтка знову лікувалась ортодонтично, як і до втручання, відбувалось остаточне формування оклюзії, яке завершилось приблизно через три місяці після операції (рис. 4), упродовж яких пацієнтка регулярно оглядалась лікарем-ортодонтом з метою проведення коригуючих процедур.

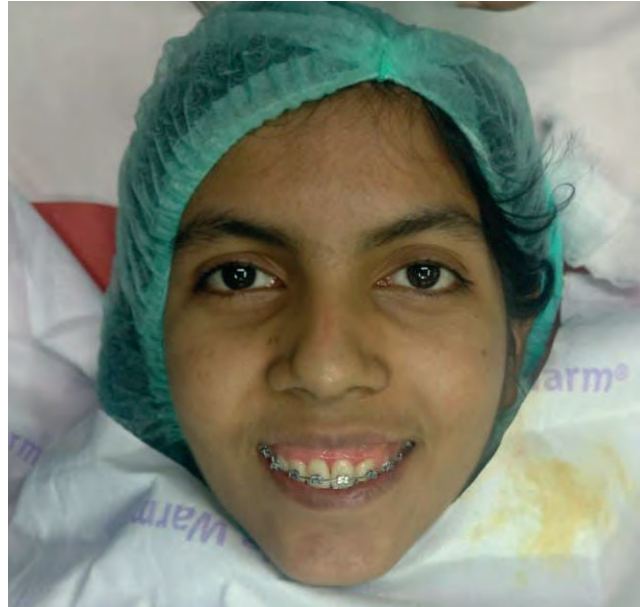

Рис. 1. Фото пацієнтки С., 16 р. з "ясенною" усмішкою та "довгим обличчям" в кінці фази ортодонтичного лікування. Обидві щелепні дуги вирівняно.

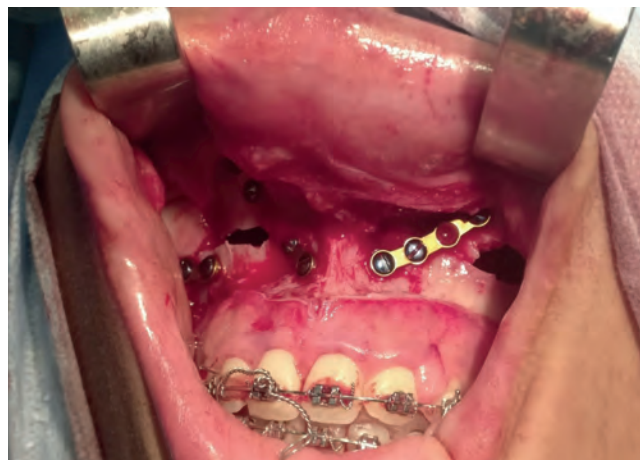

Рис. 2. Інтраопераційне фото пацієнтки С., 16 р.: після горизонтальної остеотомії верхньої щелепи була висічена смужка кістки висотою ≈ 6 мм. Верхня щелепа зафіксована в заданому за допомогою попередньо зробленого оклюзійного шаблону положенні та зафіксована до суміжних кісткових контрфорсів шляхом остеосинтезу.

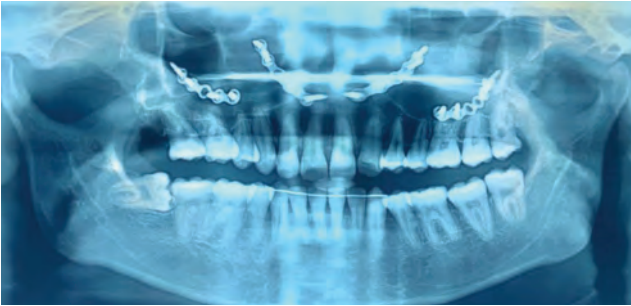


Рис. 3. Ортопантомограма пацієнтки С., 16 р. після завершення хірургічного етапу лікування.



Рис. 4. Післяопераційне фото пацієнтки С., 16 р. через 3 місяці після операційного втручання. Брекет-систему знято, пацієнтка носить знімний ретейнер.

Опис випадку №2: Стратегічна імплантація®

Пацієнт Г., 47 р., курець, звернувся у приватний імплантологічний центр "Сімпладент" (Мюнхен, Німеччина) зі скаргами на біль та рухомість зубів верхньої і нижньої щелепи, неприємний запах з рота, естетичний недолік у вигляді надмірної видимості зубів та ясен верхньої щелепи в спокої та посмішці. На підставі клінічно-рентгенологічного обстеження констатовано рухомість та протрузію фронтальних зубів верхньої щелепи, генералізоване ураження пародонту обох щелеп, вертикальну диспропорцію середньої третини обличчя (рис. 5,6). Беручи до уваги наведені вище результати суб'єктивного та об'єктивного обстеження, а також бажання пацієнта отримати нові протезні конструкції з опорою на імпланти, йому було запропоновано варіант протетичної реабілітації за технологією Стратегічної імплантації® з негайним навантаженням імплантатів з метою найшвидшого відновлення функціонального та естетичного статусу щелепно-лицевої ділянки.

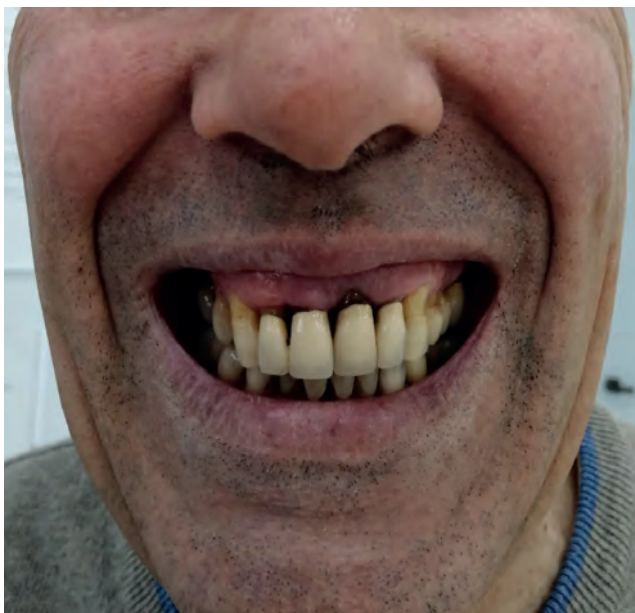

Рис. 5. Передопераційне фото пацієнта Г., 47 р. Вихідна ситуація: генералізоване ураження пародонту верхньої та нижньої щелеп. "Ясенна" посмішка.

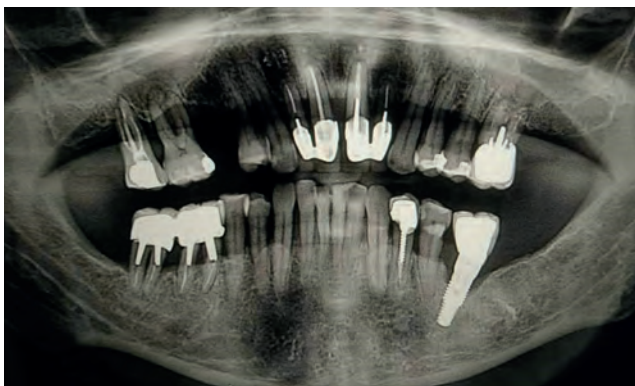


Рис. 6. Ортопантомограма хв. Г., 47 р. на момент звертання. Генералізований пародонтит верхньої та нижньої щелеп. Періімплантит.

Після отримання письмової інформованої згоди пацієнта на операційне втручання під місцевою анестезією було проведено множинне видалення зубів верхньої та нижньої щелеп, кістковий кюретаж, редукцію висоти альвеолярного відростка верхньої щелепи $\approx 0,9$ см і нижньої щелепи $\approx 0,5$ см та встановлення бікортикальних одноетапних імплантатів TPG® Uno та BCS® (Ihde Dental AG, Швейцарія) за технологією Стратегічної імплантації®. Відразу після операції було отримано відбитки щелеп та зафіксовано прикус у потрібній висоті. На наступний день після операції виконано примірку каркасів мостоподібних протезів, а на 3-ій день, після оцінки стану загоєння післяопераційних ран, - фіксацію тимчасових металопластмасових мостоподібних протезів у порожнині рота за допомогою цементу Fuji® Plus (GC, Японія) (рис. 7,8,9), що дозволило у найстисліші терміни відновити функціональний та естетичний статус щелепно-лицевої ділянки (рис. 10).

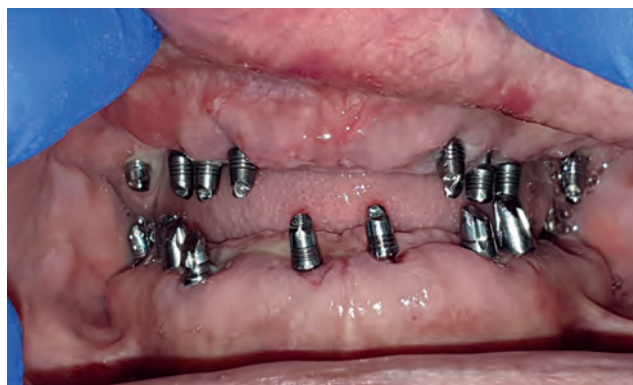

Рис. 7. Внутрішньоротове фото пацієнта Г., 47 р. Третій день після операції. Добре загоєння ран м'яких тканин.

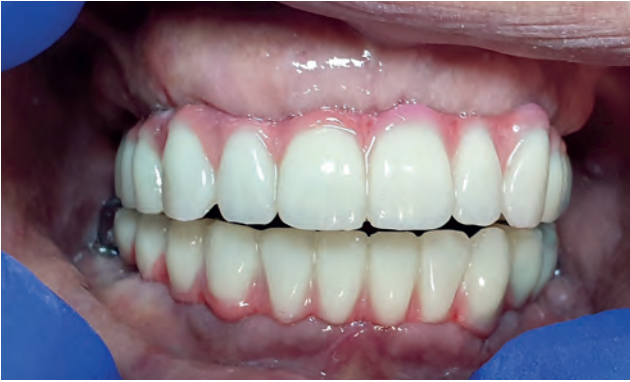

Рис. 8. Внутрішньоротове фото пацієнта Г., 47 р. на 3-й день після операції з фіксованими металопластмасовими мостоподібними протезами. Дистальні технічні абатменти залишаються без обличкування пластмасою для полегшення гігієнічного догляду за ними.

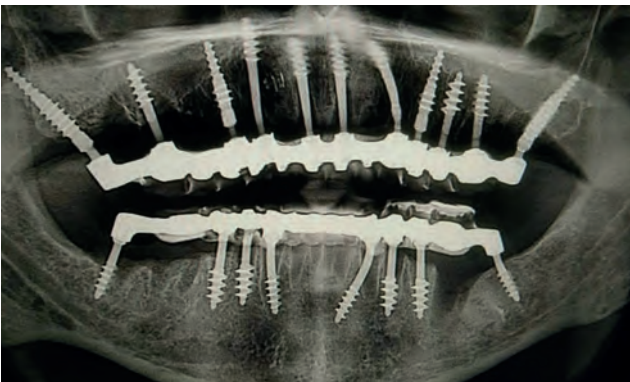


Рис. 9. Контрольна ортопантомограма пацієнта Г., 47 р. на 3-й день після імплантації. Встановлення імплантів у "стратегічних" ділянках верхньої щелепи – крилоподібному відростку, кортикальній пластинці верхньощелепного синуса та дна порожнини носа.

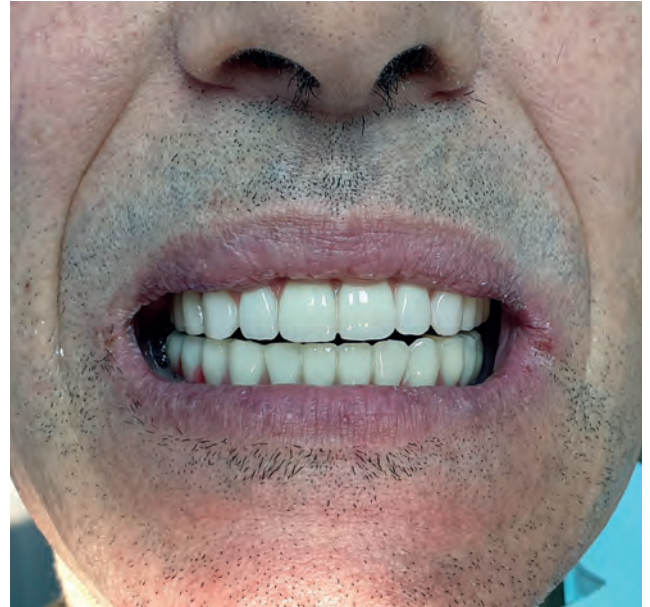

Рис. 10. Зовнішньоротове фото пацієнта Г., 47 р. після фіксації мостоподібних протезів. Відсутність "ясенної" посмішки. Повне відновлення функціонального та естетичного статусу щелепно-лицевої ділянки.

Аналізуючи динаміку зовнішньо- та внутрішньоротових змін у пацієнтки С., 14 р., яка зазнала комплексного ортодонтичного та ортогнатичного лікування (рис. 1-4), помітно поліпшення як зовнішнього вигляду обличчя, яке змінилося на мезофаціальне з врівноваженими третинами у вертикальній площині та профілі, так і прикусу, який набув ознак нормогнатичного, хоча положення серединної лінії верхньої щелепи вимагає подальшої ортодонтичної корекції (рис. 4). В результаті ортогнатичної операції "ясенна" посмішка і надлишкова видимість зубів

як у спокої, так і посмішці були усунені до набуття естетично прийняттого вигляду. Загальний термін реабілітації пацієнтки становив приблизно 15 місяців! Загальний час, проведений безпосередньо у стоматологічному кріслі / на операційному столі становив приблизно 11 год., що включало час, проведений в кріслі ортодонта, що складав приблизно 15-30 хв щомісяця на 1-му та 3-му етапі лікування та тривалість ортогнатичного втручання $\approx 3,5$ год. Слід зазначити, що практично після кожного з понад 10-ти ортодонтичних сеансів, а особливо після проведення ортогнатичної операції, пацієнтка скаржилась на виражені больові відчуття, які вимагали прийому знеболюючих засобів загальною тривалістю 33 дні. З-поміж інших недоліків лікування пацієнтка вказувала на ускладнену гігієну порожнини рота за умов тривалого використання брекет-системи, обмеження в харчовому раціоні (уникнення твердої їжі тощо), тривалий період адаптації до нового прикусу.

У випадку лікування пацієнта Г., 47 р. за технологією Стратегічної імплантації® (рис. 5-10) нормалізація функціонального та естетичного статусу щелепно-лицевої ділянки відбулась у набагато стисліші терміни. Вже на 3-й день після множинного видалення зубів та імплантації на верхній та нижній щелепах пацієнтові були встановлені та закріплені постійним цементом металополостмасові мостоподібні протези. Оклюзія і жування

були налагоджені відразу, тобто проблеми з харчуванням спостерігалися лише впродовж 2 післяопераційних днів, необхідних для загоєння ран м'яких тканин та виготовлення ортопедичних конструкцій. Про виражений біль, який вимагав прийому знеболюючих препаратів, пацієнт повідомляв лише в день операції та на наступний день. На 4-й та 5-й післяопераційний день здійснено повторну корекцію жувальних поверхонь. Редукція $\approx 0,9$ см висоти альвеолярного відростка верхньої щелепи дозволила усунути проблему "ясенної" посмішки та досягнути вкорочення середньої третини обличчя, що позитивно відбилося на естетичному вигляді обличчя (рис. 10). Рентгенологічно констатовано правильне розміщення імплантатів у "стратегічних" ділянках верхньої щелепи – крилоподібному відростку, кортикальній пластинці верхньощелепного синуса та дна порожнини носа (рис. 9). Загальний період реабілітації пацієнта у цьому випадку склав 5 днів! Загальний час перебування пацієнта у стоматологічному кріслі склав 4 години, що включало: 1,5 години на видалення зубів, редукцію альвеолярних відростків та встановлення імплантатів на обох щелепах, 0,75 години на визначення висоти прикусу, оклюзійного співвідношення та пришліфування голівок абатментів, 0,25 години на примірку металевих каркасів та 1,5 години для цементування та корекції оклюзійних поверхонь. В подальшому пацієнтові було рекомендовано контрольні

огляди через 1,3,6,12 місяців після імплантації. Надмірна видимість зубів та ясен верхньої щелепи в спокої та під час усмішки, яка у багатьох випадках є компонентом синдрому "довгого обличчя", – клінічна проблема, що зустрічається доволі часто. Вибір тактики лікування таких пацієнтів залежить від низки факторів, серед яких принципове значення мають вираженість деформації, стан зубів та пародонту, вік пацієнта, фінансові можливості, часові рамки, спроможність пацієнта перенести загальну анестезію і/ або ушпиталення, наявність кваліфікованих фахівців тощо. Відповідно, для усунення проблеми на сьогодні застосовуються 4 терапевтичні опції, різні за своєю складністю, тривалістю та показаннями до застосування, а саме: 1) техніка висічення смужки слизової оболонки (Mucosal Strip Technique) [7,8]; 2) зменшення видимості зубів за допомогою фіксованих часткових протезів [5] або їх ортодонтичної інтрузії [15]; 3) ортогнатична хірургія [3,4]; 4) Стратегічна імплантація® [9,10]. Метод висічення смужки слизової оболонки є, ймовірно, найпростішим з усіх, та передбачає видалення клаптя прикріпленої слизової оболонки та нижню репозицію верхньої губи з метою меншої візуалізації ясен та зубів, але загрожує виникненням зменшеної глибини передсінку та зниженою рухомістю верхньої губи після операції. Що стосується протетичної корекції надлишкової видимості зубів, то метод дозволяє зменшити видимість власне зубів, вкриваючи їх короткими штучними

коронками, але не впливаючи на вигляд ясен. Відтак, вказані методики неспроможні вплинути на скелетний компонент синдрому і мають показання до застосування у дуже малій групі пацієнтів.

Іншими методами, які є більш універсальними і дозволяють радикально вирішити питання вертикального верхньощелепного надлишку (вертикальної диспропорції середньої третини обличчя) є техніка ортогнатичної хірургії, представлена нами у першому описі клінічного випадку, та тотальна реабілітація порожнини рота за технологією Стратегічної імплантації®, представлена у другому описі. Перша методика, яка добре зарекомендувала себе впродовж декад, є ефективною і передбачуваною процедурою, незважаючи на потенційні ризики пошкодження важливих анатомічних структур, полягає у горизонтальній остеотомії верхньої щелепи, яка проводиться під загальним знеболенням, і переміщенні верхньої щелепи у визначене положення, керуючись оклюзією та заздалегідь виготовленими на підставі комп'ютерного моделювання навігаційними шаблонами [1]. Однак, проведенню хірургічного втручання передує тривала фаза ортодонтичного лікування, яке триває приблизно 1 рік, у залежності від необхідної ортодонтичної корекції, а за умов лікування пацієнта дорослого віку, коли кортикальні пластинки обох щелеп обмежують можливу рухомість зубів, терміни ортодонтичної корекції можуть



бути ще довшими. Більше того, у багатьох випадках вертикальна диспропорція середньої третини обличчя поєднується з високим кутом площини нижньої щелепи, недостатністю тіла нижньої щелепи і опуклим профілем, що вимагає проведення відповідних операційних втручань і на нижній щелепі для корекції деформацій у всіх трьох площинах. Для корекції нижньощелепної недостатності використовуються два методи – переміщення нижньої щелепи допереду за допомогою білатеральної сагітальної ковзної остеотомії у ділянці гілок та геніопластика. Вибір між цими варіантами залежить від ступеня нижньощелепної недостатності, кута нижньощелепної площини, нижньої передньої висоти обличчя і можливості нижньощелепної авторотації після репозиції верхньої щелепи. У випадку високого кута нижньощелепної площини з загостреною нижньою передньою висотою обличчя білатеральна сагітальна ковзна остеотомія нижньої щелепи буде не найкращим варіантом, оскільки може збільшити нижню передню висоту обличчя. Крім того, повідомлялося, що у випадку наявності високого кута нижньощелепної площини переміщення щелепи допереду шляхом остеотомії може спричинити нестабільні результати у зв'язку з дефіцитом кісткової тканини в місці втручання і несприятливим напрямом м'язової тяги [18]. Саме тому в нашому випадку для усунення недостатності нижньої щелепи було обрано геніопластику, яка була корисною для зменшення

нижньої передньої висоти обличчя, корекції опуклого профілю та зменшення глибокої ментолабіальної борозни до прийнятного клінічного вигляду.

Загалом, ортогнатична хірургія у випадках вертикальної диспропорції середньої третини обличчя не впливає негативно на зубні ряди обох щелеп і показана для випадків з непошкодженими зубами з хорошим станом пародонта та адекватною оклюзією та неперервними дугами у пацієнтів молодого віку, а також у пацієнтів старшого віку, які орієнтовані на “збереження зубів” будь-якою ціною.

Натомість, клінічна ефективність Стратегічної імплантації® різко збільшила спектр показань до видалення зубів, тим самим зменшивши тягар часу та витрат, понесених пацієнтами на прагнення їх зберегти [10,11,12]. Для техніки Стратегічної імплантації® кількість наявної кістки не має принципового значення, оскільки для фіксації імплантатів використовуються “стратегічні” тобто стійкі до резорбції кортикальні пластинки дна порожнини носа, верхньощелепного синуса, крилоподібних відростків тощо. Дослідження показали, що це не завдає шкоди здоров'ю дихальних шляхів, зокрема верхньощелепного синуса [13].

Тому, якщо стан зубів та пародонта у пацієнта порушені, Стратегічна імплантація® має перевагу над усіма вище зазначеними

процедурами у вирішенні питання надмірної видимості ясен та зубів. Методика передбачає проведення повної реабілітації порожнини рота після видалення зубів та надлишкової кісткової тканини альвеолярного відростка верхньої щелепи. Відмінність від методу ортогнатичної хірургії полягає в тому, що при використанні Стратегічної імплантації® резекується альвеолярна частина верхньої щелепи, в той час як при ортогнатичній хірургії – антральна, носова, крилоподібна. Безпрецедентна універсальність бікортикальних імплантатів формує основу цього лікування, бо дає можливість розміщувати стійкі імплантати після видалення великих сегментів альвеолярної кістки та реконструювати зубний ряд зі збереженням прийнятної видимості зубів впродовж 72 годин без необхідності будь-якого допоміжного втручання (синус ліфтинг, аугментації кісткової та м'яких тканин тощо). Оскільки положення імплантата не повинно відповідати положенню зуба, навіть випадки з вираженими атрофіями та деформаціями, а також випадки з кістковими дефектами можна лікувати легко та з високою прогнозованістю [14].

Порівнюючи загальні терміни реабілітації пацієнтів з використанням ортогнатичної хірургії та стратегічної імплантації для усунення проблеми вертикальної диспропорції середньої третини обличчя (15 міс. проти 5 днів), час, проведений безпосередньо

у стоматологічному кріслі (11 годин проти 4 годин) та тривалість больових відчуттів (33 дні проти 2 днів), технологія Стратегічної імплантації® видається більш прийнятною для дорослих пацієнтів, особливо у випадках скомпromетованого пародонту, хоча кожна з наведених методик повинна виконуватись за чітко визначеними показаннями та з врахуванням існуючих протипоказань (таблиці 1,2).



Таблиця 1: Показання до застосування кожного з методів для корекції вертикального верхньощелепного надлишку

№ з/п	Метод	Показання
1.	Ортогнатична хірургія	<p>a) Надмірна видимість зубів та ясен в спокої та/або під час усмішки, доліхофасціальний вигляд з/без недостатності нижньої щелепи.</p> <p>b) Молодий пацієнт/пацієнт з хорошим станом зубів та ясен, з розмірами зубів та дуг, що дозволяють ортодонтичне лікування</p> <p>c) Пацієнт готовий перенести масивне операційне втручання та спроможний перенести загальну анестезію/ушпиталення</p> <p>d) Пацієнт готовий перенести 15-18 місяців ортодонтичного лікування з подальшим використанням знімного ретейнера.</p> <p>e) Пацієнти класу I, II за Енглем, а також класу III за умов проведення одночасної операції на нижній щелепі (наприклад за Obwegeser, Dalpont)</p>
2.	Стратегічна імплантація®	<p>a) Надмірна видимість зубів та ясен в спокої та/або під час усмішки, доліхофасціальний вигляд з/без недостатності нижньої щелепи.</p> <p>b) Пацієнт старше 30-35 років із незадовільним станом зубів чи/та пародонту.</p> <p>c) Небажання пацієнта переносити масивне операційне втручання/ загальну анестезію/ушпиталення</p> <p>d) Бажання якомога швидше та радикальніше вирішити всі наявні стоматологічні проблеми (впродовж одного втручання)</p> <p>e) Клас деформацій за Енглем I-III (якщо імплантація проводиться на обох щелепах водночас, а позиція дуг обох щелеп піддається корекції)</p>

Таблиця 2: Протипоказання до застосування кожного з методів для корекції вертикального верхньощелепного надлишку

№ з/п	Метод	Протипоказання
1.	Ортогнатична хірургія	<p>a) Незадовільний стан зубів/ пародонту</p> <p>b) Відсутність передніх/декількох зубів</p> <p>c) Незадовільний стан здоров'я/ хвороба на термінальній стадії/ неспроможність перенести операційне втручання/ системні хвороби (цукровий діабет, ВІЛ, ІХС тощо)</p> <p>d) Рак ротової порожнини, променева терапія, хіміотерапія що проводиться/недавно завершена</p> <p>e) Лікування біфосфонатами і/або лікування остеонекрозу щелепи</p> <p>f) Високий ризик застосування загальної анестезії/старший вік</p> <p>g) Небажання/неможливість дотримуватися протоколу оглядів у ортодонта</p>
2.	Стратегічна імплантація®	<p>a) Хороший стан зубів та пародонта</p> <p>b) Незадовільний загальний стан здоров'я.</p> <p>c) Хвороби в термінальній стадії/ рак порожнини рота, променева терапія, хіміотерапія що проводиться/недавно завершена</p> <p>d) Лікування біфосфонатами і/або лікування остеонекрозу щелепи</p> <p>e) Оромандибулярна дистонія (церебральний параліч, хвороба Паркінсона тощо)</p> <p>f) Гіперпневматичний тип верхньощелепного синуса в поєднанні з або без надмірного відкритого прикусу.</p> <p>g) Високий кут нижньощелепної площини з/без вираженої нижньощелепної недостатності</p> <p>h) Небажання/неможливість дотримуватися протоколу оглядів</p>

Висновки. Як ортогнатична хірургія, так і технологія Стратегічної імплантації® є універсальними втручаннями для корекції вертикального верхньощелепного надлишку, однак запорукою успіху є все ж правильний вибір лікувальної тактики, яка повинна ґрунтуватись на урахуванні клінічних та рентгенологічних особливостей кожного випадку, бажанні пацієнта, оцінці потенційних ризиків тощо. Обидві методики не мають нічого спільного, крім того, що спрямовані на вирішення однієї і тієї ж клінічної проблеми. Об'єм хірургічного втручання, час, необхідний для завершення лікування, інвазивність, а також можливі ризики значно нижчі для Стратегічної імплантації® з чудовим функціональними та естетичними результатами, що виправдовує екстракційну терапію в поєднанні з раннім переходом на технологію Стратегічної імплантації® у пацієнтів дорослого віку з вертикальним верхньощелепним надлишком та скомпрометованим пародонтом.

ЛІТЕРАТУРА:

1. Варес ЯЕ, Готь ІМ, Філіпський АВ, Філіпська ТА. Застосування програмного забезпечення DDS® Про для планування двобічної сагітальної остеотомії нижньої щелепи. Опис клінічного випадку. *Acta Medica Leopoliensia*. 2017; 13(4): 40-45.
2. Nehra K, Sharma M, Sharma V, Sinha R. Междисциплинарный подход в управлении синдромом длинного лица и двусторонней микротией. *Современная ортодонтия*. 2015; 39(1):26-29.
3. Angelillo JC, Dolan EA. The surgical correction of vertical maxillary excess (long face syndrome). *Ann. Plast Surg*. 1982 Jan; 8(1):64-70.
4. Fish LC, Woolford LM, Epker BN. Surgical-orthodontic correction of vertical maxillary excess. *Amer J Orthodontics*. 1978; 73(3): 241-257.
5. Gupta R, Dahane T, Godbole SR, Shukla A. Esthetic correction: a case report. *Intern J Contemp Med Res*. 2017;4(4):809-811.
6. Henderson D. The vertical dimension in Orthognathic Surgery. *Brit J Oral Surg*. 1981;19:237.
7. Humayun N, Kolhatkar S, Souiyas J, Monish. Mucosal Corronally Positioned Flap for the Management of Excessive Gingival Display in the Presence of Hypermobility of the Upper Lip and Vertical Maxillary Excess: A Case Report. *J Periodontol*. 2010; 81:1858-63.
8. Jananni M, Sivaramakrishnan M, Libby TJ. Surgical correction of excessive gingival display in class I vertical maxillary excess: Mucosal strip technique. *J Nat Sci Biol Med*. 2014;5(2):494-498.
9. Ihde S. Indications and treatment modalities with corticobasal jaw implants. *Ann Maxillofac Surg*. 2019;9:379-86.
10. Ihde S, Sipic O. Dental implant treatment and immediate functional loading (1). Case report and considerations: Extended treatment options using the strategic implant® and indications and objectives for comprehensive dental implant treatment. *Ann Maxillofac Surg* 2019;9:465-9.
11. Ihde S, Sipic O. Functional and esthetic indication for dental implant treatment and immediate loading (2) Case report and considerations: Typical attitudes of dentists (and their unions) toward tooth extractions and the prevention of early, effective, and helpful dental implant treatment in the European union. *Ann Maxillofac Surg* 2019;9:470-4.
12. Ihde S., Ihde A., Lysenko V., Konstantinovic V, Palka L. New Systematic Terminology of cortical Bone areals for osseo-fixated Implants in Strategic Oral Implantology. *J.J. Anatomy*. 2016; 1(2), 007
13. Lazarov A. Trans-and intra-sinus BCS implants: clinical alternative in advanced maxillary bone atrophy. *Statistical analysis of maxillary sinus complications*. *Stomatological World*, 2018; p. 8.
14. Osman M, Abdelnasir GA, Awadalkreem F. A Novel Approach for Rehabilitation of a Subtotal Maxillectomy Patient with Immediately Loaded Basal Implant-Supported Prosthesis: 4 Years Follow-Up. *Hindawi Case Reports in Dentistry*. 2020; 2020.
15. Paik CH, Park HS, Ahn HW. Treatment of vertical maxillary excess without open bite in a skeletal Class II hyperdivergent patient. *Angle Orthod*. 2017; 87: 625-633.
16. Schendel SA, Eisenfeld J, Bell WH, Epker BN, Mishelevich DJ. The long face syndrome: Vertical maxillary excess. *Amer J Orthodontics*. 1976; 70(4): 398-408.
17. Sthapak U, Kataria S, Chandrashekar K, Mishra R, Tripathi VD. Management of excessive gingival display: Lip repositioning technique. *J Intern Clin Den Res Org*. 2015; 7(2): 151-154.
18. Tabrizi R, Nili M, Aliabadi E, Pourdanesh F. Skeletal stability following mandibular advancement: is it influenced by the magnitude of advancement or changes of the mandibular plane angle?. *J Korean Assoc Oral Maxillofac Surg*. 2017;43(3):152-159.

Резюме

Лікування пацієнтів із вертикальною диспропорцією середньої третини обличчя: ортогнатична хірургія чи стратегічна імплантація? (опис клінічних випадків)

Іде А., Чакранараян А., Сіпіч О., Соні П., Іде С., Варес Я.

Вступ. Вертикальна диспропорція середньої третини обличчя традиційно усувається хірургічним методом шляхом горизонтальної остеотомії верхньої щелепи за Ле Фор 1 з видаленням проміжного фрагменту певної висоти. Це лікування досі застосовувалося для пацієнтів будь-якого віку. Відтоді, як технологія Стратегічної імплантації® стала доступною, пацієнти дорослого та літнього віку отримали швидшу та безпечнішу альтернативу ортогнатичним втручанням.

Мета. Порівняння клінічної ефективності ортогнатичної хірургії та технології Стратегічної імплантації® для корекції вертикального верхньощелепного надлишку та висвітлення потенціалу та обмежень кожного з методів на прикладі опису та аналізу 2 клінічних випадків.

Матеріали та методи. Описано 2 клінічні випадки вертикальної диспропорції середньої третини обличчя, один з яких був коригований за допомогою ортогнатичної хірургії, а

інший - технології Стратегічної імплантації®. Критеріями оцінювання, що брались до уваги після проведення обох методик операційних втручань були візуальні результати корекції диспропорції середньої третини обличчя і нижньощелепної недостатності, видимість зубів та ясен у спокої та під час посмішки, хронометраж загального періоду реабілітації пацієнтів та часу, проведеного безпосередньо у стоматологічному кріслі, тривалість больових відчуттів тощо.

Результати. Динаміка зовнішньо- та внутрішньоротових змін у пацієнтки С., 14 р., яка зазнала комплексного ортодонтичного та ортогнатичного лікування вказує на поліпшення як зовнішнього вигляду обличчя, яке змінилося на мезофаціальне з врівноваженими третинами у вертикальній площині та профілі, так і прикусу, який набув ознак нормогнатичного. В результаті ортогнатичної операції "ясенна" посмішка і надлишкова видимість зубів як у спокої, так і посмішці були усунені до набуття естетично прийняттого вигляду. Загальний термін реабілітації пацієнтки становив приблизно 15 місяців! Загальний час, проведений безпосередньо у стоматологічному кріслі / на операційному столі становив приблизно 11 год. Тривалість прийому знеболюючих препаратів після ортодонтичних сеансів та проведення ортогнатичної операції склала у загальному 33 дні.

У випадку лікування пацієнта Г., 47 р. за технологією Стратегічної імплантації® нормалізація функціонального та естетичного статусу щелепно-лицевої ділянки відбулась у набагато стисліші терміни. Вже на 3-й день після множинного видалення зубів та імплантації на верхній та нижній щелепах пацієнтові були встановлені та закріплені постійним цементом металополастмасові мостоподібні протези, на 4-й та 5-й післяопераційний день здійснено корекцію жувальних поверхонь. Редуція $\approx 0,9$ см висоти альвеолярного відростка верхньої щелепи дозволила усунути проблему “ясенної” посмішки та досягнути вкорочення середньої третини обличчя, що позитивно відбилося на естетичному вигляді обличчя. Рентгенологічно констатовано правильне розміщення імплантатів у “стратегічних” ділянках верхньої щелепи – крилоподібному відростку, кортикальній пластинці верхньощелепного синуса та дна порожнини носа. Загальний період реабілітації пацієнта у цьому випадку склав 5 днів! Загальний час перебування пацієнта у стоматологічному кріслі склав 4 години. Тривалість прийому знеболюючих препаратів становила у загальному 2 дні.

Висновки. Об'єм хірургічного втручання, час, необхідний для завершення лікування, інвазивність, а також можливі ризики значно нижчі для Стратегічної імплантації® з чудовим функціональними та естетичними результатами, що виправдовує екстракційну

терапію в поєднанні з раннім переходом на технологію Стратегічної імплантації® у пацієнтів дорослого віку з вертикальним верхньощелепним надлишком та скомпрометованим пародонтом.

Ключові слова: вертикальна диспропорція середньої третини обличчя, синдром “довгого обличчя”, ортогнатична хірургія, Стратегічна імплантація®, негайне функціональне навантаження.